Aus der Universitäts-Frauen-Klinik zu Giessen.

1907

Komplikation der Tubargravidität

mit

Torsion der Tube.

Inaugural-Dissertation

zur

Erlangung der medizinischen Doktorwürde

einer hohen medizinischen Fakultät der

Universität Giessen

vorgelegt

von

ADOLF GEORG WECKERLING,
approb. Arzt zu Friedberg in der Wetterau.

Friedberg 1907.
Buchdruckerei von Carl Bindernagel.

Digitized by the Internet Archive
in 2026

https://archive.org/details/IA40154005_0344

Aus der Universitäts-Frauen-Klinik zu Giessen.

Komplikation der Tubargravidität

mit

Torsion der Tube.

Inaugural-Dissertation

zur

Erlangung der medizinischen Doktorwürde

einer hohen medizinischen Fakultät der

Universität Giessen

vorgelegt

von

ADOLF GEORG WECKERLING,
approb. Arzt zu Friedberg in der Wetterau.

Friedberg 1907.
Buchdruckerei von Carl Bindernagel.

Gedruckt mit Genehmigung der medizinischen Fakultät.
Referent: Geh. Med.-Rat Prof. Dr. Pfannenstiel.

Meinem Vater.

Eine genaue und wissenschaftliche Kenntnis über das Vorkommen der Extrauterinschwangerschaft im allgemeinen, sowie eine sachgemässe Beurteilung des Zustandekommens und der pathologischen Anatomie einer ektopischen Gravidität konnten erst in einer Zeit erlangt werden, wo die feineren physiologischen Vorgänge der Befruchtung und Fruchtentwickelung näher bekannt wurden. Von diesem Zeitpunkt ab datiert also auch die eingehende Literatur der Extrauterinschwangerschaft.

Man kann wohl sagen, dass Régner de Graaf als Begründer der hierhergehörigen Literatur anzusehen ist. Allerdings muss dabei bemerkt werden, dass schon lange vorher Beobachtungen von Extrauterinschwangerschaft gemacht worden sind: der älteste Bericht dieser Art, der literarisch festgelegt worden ist, rührt von einem spanischen Arzte arabischer Herkunft namens Albukasem her, der einen Fall mitteilt, bei dem er bei Oeffnung eines Abszesses der Nabelgegend der Mutter Knochen eines abgestorbenen Foetus entfernte.

Interessant ist es, wie sich die Alten derartige Fälle erklärten: die einen sahen sie ohne weiteres Nachdenken als ein naturae curiosum, als ein Naturspiel an, andere meinten, einen zweiten geschwängerten Uterus vor sich zu haben, und wieder andere glaubten, dass die Frucht im Uterus absterbe, vereitere, diese Vereiterung ergreife auch nach und nach die ganze Gebärmutter, die sich hierdurch verflüssige, sodass schliesslich der abgestorbene Foetus frei in die Bauchhöhle zu liegen komme. Skeptiker, die nirgends, so auch hier nicht fehlen, gingen einfach mit einem ungläubigen Lächeln über derartige Berichte hinweg. —

Das sich bald fühlbar machende Bedürfnis nach einer genaueren Klassifizierung der Fälle von ektopischer Schwangerschaft suchten zuerst Bianchi 1741, dann, in einfacherer Weise, Böhmer zu befriedigen. In der Hauptsache beschlossen und festgelegt wurde die Einteilung schliesslich durch Schmitt 1801,

welcher als erster die interstitielle Form feststellte. Vollständig aufgeklärt wurden die bis dahin dunkelen Vorgänge durch eine höchst wichtige Entdeckung, die wir Eduard von Baer verdanken, welcher die genaue Natur des Eies der Menschen und der Säugetiere entdeckte und seine Beobachtungen in einem Werke unter der Ueberschrift „De ovi mammalium et hominis generis“ 1827 festlegte.

Wie die Anatomie und Physiologie der Schwangerschaft ausserhalb der Gebärmutter heute wohl so ziemlich abgeschlossen sind und man wichtige Entdeckungen auf diesem Gebiete kaum mehr zu erwarten hat, so herrscht auch heute hinsichtlich der Therapie solcher Fälle im allgemeinen Uebereinstimmung, indem nämlich der Satz im grossen und ganzen Geltung hat, dass der Tumor, welcher eine Schwangerschaft ausserhalb der Gebärmutter in die Erscheinung treten lässt, analog einer malignen Neubildung zu behandeln ist.

Während also unsere Kenntnis von der extrauterinen Schwangerschaft, besonders seit den letzten Jahrzehnten, teils durch eingehendere Abhandlungen, teils durch Mitteilungen einzelner besonders merkwürdiger Fälle sehr bereichert wurde und noch heute fortwährend gefördert wird, so ist andererseits eine allerdings ziemlich seltene Kombination der Extrauteringravidität weniger bekannt geworden, woran aber die Tatsache mit Schuld sein dürfte, dass überhaupt nur wenige derartige Fälle in einwandsfreier Weise beobachtet und der Allgemeinheit durch Veröffentlichung der gefundenen Verhältnisse zugänglich gemacht worden sind: es handelt sich um die Komplikation einer ektopischen Schwangerschaft mit Stieltorsion.

Soweit sich die neuere Literatur über stielgedrehte Tubargravidität übersehen lässt, sind es, wie gesagt, nur ganz einzelne Fälle, über die eingehender berichtet wurde, und es soll die Aufgabe dieser Arbeit sein, diese Veröffentlichungen zusammenzustellen, den Verlauf der einzelnen Fälle kritisch zu beleuchten und, wenn möglich, das Gesetzmässige der Stieltorsion herauszufinden und Abweichungen hiervon zu erklären zu versuchen.

Küstner war es, der zuerst das Gesetzmässige in der Drehungsspirale torquierter Ovarialtumorstiele herauszufinden versucht hat.

Da der Prozess der Torsion bei Tubargravidität im ganzen dem der Ovarialtumoren gleicht, bei diesen aber ihrer grösseren

Häufigkeit genauer studiert ist, so braucht man in keiner Weise Bedenken zu tragen, die Mechanik der Stieltorsion von Ovarialtumoren ohne weiteres auf die Stieldrehung bei Tubargravidität zu übertragen. Die Hauptursache zum Eintritt solcher Vorgänge sieht man nicht mit Unrecht in der grossen Schlaffheit der Bauchdecken des Weibes, besonders bei solchen weiblichen Individuen, welche schon geboren haben.

Untersuchen wir nun, zu welchem Resultate betreffs der Gesetzmässigkeit, nach der sich eine Stieltorsion vollzieht, Küstner auf Grund einer Reihe von Beobachtungen auf dem Gebiete der Achsendrehung gestielter Eierstocksgeschwülste kommt, so finden wir, dass seine Ansicht über den Mechanismus eines solchen Prozesses von der von H. W. Freund abweicht. Dieser kommt nach eingehenden Untersuchungen zu dem Schlusse, dass ein Prinzip, nach dem eine Stieltorsion vor sich gehe, sich in keiner Weise erkennen lasse, denn eine Spirale, zu welcher der Stiel gedreht wird, könne ebenso von innen nach aussen, wie von aussen nach innen erfolgen. Eine ähnliche Ansicht vertritt Thorn in seiner Dissertation über die Achsendrehung der Ovarialtumoren, wie auch Olshausen und andere Autoren sich zu dieser Ueberzeugung bekennen. Die Beobachtungen, die Küstner macht, lassen ihn zu einem anderen Ergebnisse kommen, welches ihn seine Ansichten hierüber in dem Gesetze formulieren lässt, wonach gewöhnlich die Stiele der linksseitigen Tumoren nach der einen, die der rechtsseitigen nach der anderen Richtung herum, und zwar die Stiele der linksseitigen Tumoren gewöhnlich zu einer rechtsgewundenen, die der rechtsseitigen zu einer linksgewundenen Spirale gedreht sind. Dieses Gesetz, auf dessen nähere Erklärung hier nicht eingegangen werden kann und von dem Küstner selbst sagt, dass es auch sehr wohl Ausnahmen erleiden könne, ist, wie oben schon bemerkt, ohne weiteres auf die Stieltorsion bei der Tubargravidität anwendbar.

Bei der nun folgenden Besprechung der einzelnen Fälle von Extrauteringravidität mit Stieldrehung soll hierauf Rücksicht genommen werden.

Bis jetzt ist nur über einen einzigen Fall berichtet worden, bei dem es sich um eine torquierte Tubargravidität mit ausgetragener, allerdings abgestorbener Frucht handelte: hierüber referierte Schauta in einer Sitzung der geburtshülflich-gynäkologischen Gesellschaft zu Wien am 6. Juni 1905 folgendermassen:

„Ich habe vor kurzem einen Fall operiert mit weit vorgeschrittener Tubarschwangerschaft am normalen Ende mit Drehung des Stieles. Diese Fälle sind höchst selten, und deshalb erlaube ich mir, meinen Fall hier zu demonstrieren.

Der Fall betraf eine 44jährige Frau, die zum ersten Male 1892, 1893 zum zweiten Male mit Geminis entbunden hatte. Diesmal war Ende Juli 1904 die letzte Periode. Ende August traten die ersten Beschwerden ein: Uebelkeiten, Erbrechen, Krämpfe. Diese Erscheinungen wiederholten sich die nächsten 5 Wochen siebenmal, dann befand sich die Patientin wohl. Am 15. Dezember die ersten Kindsbewegungen zur richtigen Zeit. Erst Ende Februar traten wieder solche Krampfanfälle in kurzen Intervallen zweimal hintereinander auf. Nach dem zweiten Anfall anfangs März spürte die Frau keine Kindsbewegungen mehr. Am 15. April trat mässige Blutung auf, und dann kam sie in die Klinik zu uns. Bei der Untersuchung fand sich Kolostrum in den Brüsten, ein Tumor, der 4 Querfinger über den Nabel hinaufragte, rechts in die vordere, links in die mittlere Axillarlinie reichte. Der Tumor war mässig beweglich, livide Verfärbung am Genitale. Der Uterus vor dem Tumor deutlich abtastbar. Das aufgenommene Röntgenbild negativ. Ich stellte die Diagnose auf Tubarschwangerschaft mit abgestorbener Frucht. Am 3. Mai Laparatomie:

Es präsentierte sich ein grosser Sack, der auf den ersten Blick so aussah wie ein Cystensack mit nekrotischer Wandung mit zahlreichen Netzadhäsionen. Als diese gelöst waren, wurde der Tumor herausgehoben. Der Stiel war gedreht, und zwar distalwärts vom Ovarium, zweimal um die Achse. Da die Ligatur mitten durch das Ovarium hätte hindurchgehen müssen, habe ich das Ovarium mitentfernt. Der Sack wurde ausserhalb der Bauchhöhle eröffnet, und noch als der Tumor auf der Tasse lag, waren Zweifel vorhanden, ob dieses Extrauterinschwangerschaft sei oder nicht. Ich blieb bei meiner Diagnose. Ich eröffnete den Sack und nahm das Kind heraus: es ist eine reife Frucht von 3030 g; 49 cm Länge, mazeriert; der ganze Sack bestand aus der Tube, was sich durch mikroskopische Untersuchung feststellen liess".

Es sind dies, wie gesagt, sehr seltene Fälle, und gerade dieser eben von Schauta beschriebene ist der einzige, bei dem es nachgewiesen ist, dass die Frucht als solche ausgetragen

wurde. Leider giebt Schauta nicht an, in welcher Weise die Stieldrehung hier vor sich gegangen ist, ob sie sich nach dem von Küstner aufgestellten Gesetze vollzog oder nicht.

Bemerkenswert bleibt nun, dass die Torsion auch in diesem wie in den meisten Fällen distal von Ovarium stattfand. In dieser eigentümlichen Thatsache glaubt Schauta den Beweis zu finden, dass es sich in solchen Fällen von Torsion gewöhnlich um eine Schwangerschaft in dem äussersten Ende der Ampulle handelt, die ja allerdings anatomisch frei in der Bauchhöhle gelegen und beweglich ist. Es gewinnt aus diesem Grunde in leicht verständlicher Weise eine so lokalisierte Tubenschwangerschaft die Eigenschaften einer sehr beweglichen Cyste, wodurch also die Thatsache des Zustandekommens einer Torsion leicht zu deuten ist.

Ein Fall von Pozzi, den dieser in der „Révue de Gynécologie“ veröffentlicht, macht uns bekannt mit einer Extrauterinschwangerschaft mit Stieltorsion, wobei die Frucht im Stadium des 5. Monates gefunden wurde. Dieses ist das zweithöchste Stadium, bis zu dem sich eine Tubargravidität mit Stieldrehung entwickelte und worüber wir einen Bericht in der Literatur finden. Bei diesem Fall wird auch genau angegeben, in welcher Art und Weise die Drehung des Stieles sich vollzog. Es handelt sich um die Torsion einer rechtsseitigen, schwangeren Tube, während links eine Hydrosalpinx bestand.

Die Patientin, welche im 33. Lebensjahre stand, hatte schon seit längerer Zeit Schmerzen in der Unterbauchgegend, welche stets 14 Tage andauerten. Vor 7 Jahren hatte sie mit Hülfe der Zange ein Kind bekommen. Die letzten drei Monate hatte sie keine Regel. Diese waren sonst immer regelmässig und reichlich. Vor 3½ Monaten hatte sie während einiger Stunden lebhafte Schmerzen im Bauche. Mit diesem Momente bestanden täglich leichte Metrorrhagien, die von Schmerzen begleitet waren. Vor 5 Wochen erschien wieder ein Schmerzanfall mit Erbrechen. Der Uterus war vergrössert und anteflektiert; links oben auf dem Uterus war ein Tumor, rechts eine geringe Induration. Bei der vorgenommenen Operation bemerkte man einen stellenweis nekrotischen, schwärzlichen Tumor, am Omentum und Mesokolon adhärent und mit der hinteren Seite des Uterus verbunden. Der Tumor lag links, der Stiel jedoch inserierte sich rechts und war einmal im entgegengesetzten Sinne wie der Zeiger der Uhr ge-

dreht. Links wurde eine Hydrosalpinx konstatiert. Der Tumor enthielt einen frisch abgestorbenen Foetus von 4 - 5 Monaten. Das cystös veränderte Ovarium war nicht am Tumor abhärent.

Nach Pozzis Ansicht hatte die Patientin schon seit langem eine doppelseitige Hydrosalpinx. Eine Torsion ist wahrscheinlich vor $2^1/_2$ Monaten aufgetreten, hat jedoch die Circulation nur wenig gehemmt, denn die Schwangerschaft wurde nicht unterbrochen. Vielleicht ist die Torsion wieder zurückgegangen, hat sich jedoch wiederholt und zu den beschriebenen Veränderungen geführt. Ein Rückgang war nun wahrscheinlich unmöglich infolge der Zunahme der Grösse und Schwere des Tumors. Blutungen und Nekrose waren die Folge. Die Beschaffenheit des Foetus und die frischen Blutungen lassen uns auf eine frische Torsion schliessen. Im Verlaufe der krankhaften Erscheinungen sind die hier von der Torsion abhängigen, subjektiven Erscheinungen in Form einzelner, durch freie Intervalle getrennte, in der Häufigkeit sich steigernde Schmerzanfälle sehr ausgesprochen. Die Anfälle kommen schon vor Anfang des zweiten Monates und wenn man, wie Pozzi wohl mit Grund es thut, bereits diese frühen Anfälle mit Tragsackverdrehung erklärt, so muss, auch wenn diese längere Zeit nur vorübergehend erschien und mit Ausnahme der letzten Zeit nur eine „Torsion sans étranglement" bestand, doch die Hartnäckigkeit, mit welcher sich unter diesen Umständen die Schwangerschaft behauptete, auffallen (F. v. Winckell).

Vergegenwärtigen wir uns das Küstnersche Gesetz über die Torsionsspirale, so trifft dieses hier zu: der Stiel war im entgegengesetzten Sinne wie der Uhrzeiger gedreht, das heisst also von links nach rechts, sodass eine linksgedrehte Spirale für die rechte Seite resultiert, — ganz wie es Küstner als das Gesetzmässige in solchen Fällen gefunden hat.

Schambacher berichtet in der Zeitschrift für Geburtshülfe und Gynäkologie ebenfalls über eine Tubargravidität mit Stieltorsion, wobei es sich jedoch um eine nur ca. 3 Wochen schwangere Tube handelte, die wegen der plötzlich eintretenden Symptome der Ruptur 5 Stunden nach deren Auftreten durch Laparatomie entfernt wurde.

Ueber den gewonnenen Befund berichtet Schambacher Folgendes:

„In der Bauchhöhle befand sich eine beträchtliche Menge

Blut, ca. 1500 gr, der Uterus war eleviert, kugelig vergrössert, die linke Tube sass dem Uterus eng auf, von Daumendicke, blauschwarz und bestand aus zwei kurzen Windungen. Auf dem Gipfel der peripherischen Windung fand sich ein kleiner Riss, aus dem es blutete, das laterale Ende der Tube war eigentümlich zugespitzt und ging in einen derben Bindegewebsstrang über, der in die Myosalpinx ausstrahlte; weiter lateral davon fand sich noch ein Stück Tube ungefähr ebenso lang wie das schwangere, von normalem Aussehen und verwachsen mit dem bindegewebigen Knoten, in den das schwangere Tubenstück endigte. Fimbrien und die Ovarien normal. Die linken Adnexe ebenfalls normal, im Douglas zahlreiche perimetritische Stränge. Bei der Exstirpation des schwangeren Abschnittes zeigte es sich, dass dasselbe lateralwärts vollständig abgedreht war, die Continuität der Tube hier unterbrochen war; der erwähnte Bindegewebsstrang fixierte das abgedrehte Ende.

Das uterine Tubenende war ebenfalls stark torquiert, aber nicht ganz durchtrennt. Die schwangere Tube war also fast vollständig amputiert und hing nur noch mit dem ligamentum latum zusammen. Das Zustandekommen dieser Spontanamputation ist wohl so zu erklären, dass an der gewundenen Tube, die durch den oben erwähnten Bindegewebsstrang nach hinten fixiert war, durch die Auftreibung zweier Windungen eine Abknickung an dieser fixierten Stelle zustande kam. Mit zunehmender Auftreibung wurde die Abknickung stärker und führte schliesslich zur vollständigen Durchtrennung, wodurch noch eine weitere Drehung nach vorn ermöglicht wurde und dadurch die teilweise Abdrehung von Uterus."

Die Drehung erfolgte also von hinten nach vorn, also im Sinne der Freundschen Theorie für die Torquierung der Ovarialtumoren. Der Grund für dieses Aufsteigen ist jedoch hier weniger in der Grösse des Tumors zu suchen, als in der prallen Füllung des gewundenen elastischen Tubenschlauches.

Ferner teilt A. Martin einen schönen Fall mit, der ein geradezu klassisches Beispiel für die Dislokationfähigkeit der ampullär geschwängerten Tube bildet. Es handelt sich nämlich um eine nahezu zweimalige Stieltorsion des Eisackes mit dem daran haftenden Ovarium. Das Krankheitsbild und der Befund lassen nach Martins Bericht Folgendes erkennen:

„Patientin kam am 16. Januar 1893 in meine Behandlung.

Die 31jährige Patientin giebt an, seit Jahren Schmerzen in der linken Seite gehabt zu haben. Sie hat in einer 12jährigen Ehe fünfmal geboren, zuletzt zweimal vorzeitig. Sie will bis auf Leibschmerzen, deren Ursache dunkel ist, stets gesund gewesen sein. Die Schmerzen haben seit zwei Wochen derart zugenommen, dass Patientin arbeitsunfähig ist. Die Menses sind angeblich regelmässig gewesen, zuletzt 8 Tage vor der Operation. Abgang von Coagulis oder membranösen Fetzen ist von der intelligenten Patientin nicht beobachtet worden. Nach anderweitiger, erfolgloser Behandlung drängten die Schmerzen zur Operation, als deren Quelle die Geschwulst vom Hausarzte und von der Patientin angesprochen worden war. Bei der Aufnahme erschien die Patientin in hohem Grade durch die Schmerzen erschöpft. In der linken Beckenseite lag die beinahe zwei faustgrosse Geschwulst, deren Berührung in hohem Grade empfindlich war. Der Uterus hatte etwas mehr als normales Volumen, lag unbeweglich rechts von dem Tumor an die Beckenwand gedrängt, die rechten Adnexe erschienen normal. Laparatomie am 17. Januar 1893.

Bei Eröffnung des Leibes erscheint das Peritoneum, das Netz und die Därme blutig imbibiert. Blutiger Ascites in grosser Menge. Die Geschwulst füllt die linke Beckenhälfte. Sie ist allseitig mit Darmschlingen, Uterus, Beckenwand, hinterer Fläche des ligamentum latum innig verklebt. Bei der Lösung dieser Verwachsungen tritt die rauhe, braun und blauschwarz gefärbte Oberfläche der Masse hervor. Die Geschwulst ist fast zweimal um ihren Stiel gedreht, dieser ist dadurch zu einem festen Knoten geworden, der dem ligamentum latum innig aufsitzt. Das Ligamentum selbst ist blutig unterlaufen, oedematös verdickt. Die Unterbindung muss in dem Knoten selbst vorgenommen werden, da der Versuch, denselben durch Zurückdrehen der Massen aufzulösen, durch die Brüchigkeit des Gewebes bedenklich wird. Der torquierte Stiel wird durchstochen, mit einem Faden doppelt unterbunden. Die Ablösung erfolgt dicht an der Geschwulst. Die Höhle, aus welcher die Geschwulst ausgelöst worden ist, zeigt starre, blutig infiltrierte Wandungen. Der betreffende Teil der Oberfläche des Uterus, die der Geschwulst anliegenden Teile der Darmwand, besonders vom Rectum, das hintere Blatt vom ligamentum latum sind durch fibröse, blutige Schwielen bedeckt, an denen Fetzen der Geschwulst oberflächlich haften, die da-

durch entstandene, starrwandige Höhle blutet nicht. Die Wände werden erst durch die nachdrängenden Därme zusammengeschoben. Rechte Adnexe gesund.

Das Präparat besteht aus den linken Adnexen und stellt einen 13 cm langen und 6 cm breiten, länglichen Tumor dar. Tuben und Ovarien stark blutig imbibiert, die Tube ist S-förmig geschlängelt, stark ausgedehnt. Das Fimbrienende ist nicht atretisch, die Fimbrien sind ungewöhnlich lang, massig und breiten sich strahlig auf die Aussenseite der Geschwulst aus. Im Ampullenteil ist die Tube etwa gänseeigross, darin liegt ein reichlich hühnereigrosser Eisack. Die derben Eihüllen sind ringsum der Innenwand der Tube innig angepasst, ohne mit ihr verlötet zu sein. Bei dem zentral gerichteten Teile des Eies sitzt die etwa 5-Markstück grosse, entwickelte Placenta, stark mit Blut durchsetzt, ebenso wie die ganze Wand der Tube den ganzen Eisack enthält. Der Inhalt besteht aus einer blutigen Masse: Detritus, unveränderte Blutkörperchen, Fetttröpfchen, Cholestearin-Blutkristalle. Von einem Foetus ist keine Spur aufzufinden. An der medianen Seite des Eisackes liegt ein dickes Blutgerinnsel, in welchem die Plazenta zu differenzieren ist. Das uterine Ende der Tube ist ebenfalls kolbig verdickt: es enthält festgeronnenes Blut. Die Tubenwand ist überall dünn, die Muskulatur hochgradig geschrumpft, die Muskelfaserzellkerne tinktionsunfähig. Das Ovarium, das mit der Tube fest und in schwer nachweisbarer Grenzlinie verwachsen ist, ist hühnereigross, enthält ein Hämatom, dessen Abgrenzung vom eigentlichen Ovarialgewebe zunächst nicht gelingt. Das Ganze, ebenso wie bei torquierten Ovarien mit Blut durchsetzt, ist ungeeignet für jede feinere mikroskopische Untersuchung."

Dieser von Martin beschriebene Fall ist der erste sehr typische von Fruchtsacktorsion, wobei jedoch die Frucht selbst in einem relativ frühen Stadium zum Absterben kam. Durch den sichtlich schon früher eingetretenen Tubarabort sind offenbar die Symptome verdeckt, welche die Torsion für sich allein hervorgerufen hätte. Ueber die Torsionsspirale des gedrehten Stieles ist hier leider nichts Näheres berichtet worden, sodass es unmöglich ist, zu untersuchen, wie wohl der ganze Vorgang sich entwickelt hat und ob in diesem Falle Küstners Theorie zutrifft oder nicht.

Der von Littauer im Zentralblatt für Gynäkologie mit-

geteilte Fall von Schwangerschaft der Tube mit Stieltorsion zeichnet sich besonders dadurch aus, dass es durch die Torsion zu einer vollständigen Abtrennung der Tube gekommen ist. Littauer macht hierüber folgende Angaben:

„Patientin, seit 6 Wochen krank, wurde mit Fieber und heftigen Unterleibsschmerzen in die Klinik aufgenommen. Anamnese nicht karakteristisch für Graviditas extrauterina. Ausser einem bis handbreit über die Symphyse ragenden Tumor fand sich eine Vorwölbung des Douglas. Da die Kolpotomia posterior altes Blut, anscheinend unzersetzt, zeigte, wurde zur Laparatomie geschritten.

Nach Ablösung der beträchtlichen Netz- und Darmadhäsionen vom Uterus fand sich im Douglas ausser alten Blutmassen ein länglicher Tumor, der für das ausgestossene Tubenei gehalten wurde. Die genaue Besichtigung ergab, dass die rechte Tube etwas geschwollen, stark injiziert, aber sonst anscheinend gesund war. Links sass das Ovarium an normaler Stelle, doch war von einer Tube nichts zu sehen. Der erwähnte Tumor, welcher 7½ cm lang ist, bei einem Umfange von 11 cm, entspricht seiner Gestalt nach einer geschwollenen Tube, auch sind an dem einen Ende desselben die Fimbrien der Tube deutlich zu erkennen. Das andere Ende ist abgerundet und bis auf kleine linsengrosse Stelle völlig glatt. Ein Stiel ist nicht vorhanden, nur ragt ein 1 cm langes Stück eines Blutgefässes heraus. Etwa 4½ cm vom Ostium abdominale entfernt, findet sich eine linsengrosse Perforationsöffnung, beim Aufschneiden der Tube zeigt dieselbe sich durch alte Blutmassen ausgedehnt, in welchen sich eine Ausbuchtung befand, die sich als Eihöhle erwies.

Es ist klar, dass es sich hier, da sich am Präparate ein eigentlicher Stiel nicht nachweisen liess, um eine vollkommene Abdrehung des Eileiters in Folge Stieldrehung handelt.

Der Vollständigkeit halber sei hier noch erwähnt, dass J. L. C. Cann einen Fall von Torsion einer durch Tubenmole bedingten Haematosalpiek kurz mitteilt.

Zum Schlusse sei ein Fall angeführt, der in der geburtshülflich-gynäkologischen Klinik des Herrn Geheimen Rates Prof. Dr. med. Pfannenstiel behandelt wurde und daselbst zur Operation kam. Die Krankengeschichte, sowie der sehr interessante Befund, den die Operation ergab, lassen Folgendes erkennen:

Die Patientin, welche 35 Jahre alt ist, hat 3 normale Ge-

burten durchgemacht. Der letzte partus war vor 7 Jahren. Die menses, welche sich immer regelmässig alle 4 Wochen einstellten und 3—4 Tage dauerten, waren schwach und ohne Besonderheiten. Die letzte Periode fand im Januar 1906 statt und war um 1 Tag verspätet. Seit 14 Tagen Blutung (ohne Cessation). Es wurde der Abgang eines Häutchens beobachtet. Eigentliche Kolikanfälle stellten sich nicht ein, wohl aber heftige Schmerzen beiderseits im Unterleib. Auch von Ohnmachten wurde die Patientin befallen.

Aufnahme.

Status vom 1. II. 06:

Patientin ist stark anämisch. Eine sehr grosse Hämatozele, links besonders hoch, rechts weniger. Tumor reicht bis beinahe zur Nabelhöhe. Der Uterus ist nicht abzutasten.

Operation vom 2. II. 06 in Aethernarkose:

Bei der vaginalen Punktion Entleerung von altem Blut.

Querschnitt: mässige Blutung.

Der Uterus wird mit Muzeux gefasst.

Nach Eröffnung der linksseitigen Hämatozelenmembran Entfernung der Blutkoagula. Die weitere Orientierung ergiebt, dass eine kleinere Hämatozele sich rechts befindet. Hier ist auch der Sitz der Tubenschwangerschaft. Das abdominale Ende der Tube kleinapfelgross (von Blut!), kugelig aufgetrieben, ist gestielt und um 360 Grad torquiert. Die Tube wird typisch exzidiert.

Auf der linken Seite ist es ausserordentlich schwer, sich zu orientieren. Es bestehen zahlreiche alte und teilweise sehr feste Verwachsungen, so dass die Hämatozele einen vielfächerigen Raum darstellt. Nach Lösung und Stielung der linken Adnexe werden Ovarium und Tube in teilweise zersetztem Zustande typisch abgetragen.

Der Uterus wird lose ventrifixiert. Die Wundhöhle ist vollkommen trocken. Processus vermiformis wird revidiert und gesund befunden.

Schluss der Bauchhöhle typisch.

Heilung per primam intentionem.

25. II. 06:

Entlassungsbefund:

Heilung prompt, Narbe fest. Uterus anteflektiert, beweglich, nicht empfindlich; das rechte Ovarium leidlich gross, daneben fühlbar, ebenfalls nicht empfindlich.

Patientin beschwerdefrei entlassen.

Nach der Operation präsentiert sich folgender pathologisch-anatomischer Befund:

Beschreibung der bei der Operation entfernten Adnexe:

Die linken Adnexe:

Die linke Tube ist dünn, sehr stark geschlängelt und mit Adhäsionen bedeckt, so dass es schwer hält, ohne orientierende Einschnitte ihren Verlauf zu eruieren. Das abdominale Tubenende ist verschlossen. Da die linke Tube ebenso wie das linke Ovarium in der Hämatozele eingebettet ist, so lässt es sich an dem Präparate nicht mehr entscheiden, ob dieser Verschluss schon vor der Hämatozelenbildung vorhanden war oder erst in Folge der Blutgerinnung entstand. Auf den zahlreich angelegten Querschnitten erweist sich das lumen der Tube jedenfalls durchgängig. Falten und Verwachsungen im Sinne gonorrhoischer Folgeerscheinungen sind nicht zu konstatieren. Das an der Tube ansetzende ligamentum besteht nur aus fetzigen Membranen von geringer Ausdehnung. Auch hier allenthalben Blutkruormassen, welche auch das an der Ligamenthinterfläche angelötete, linksseitige Ovarium einschliessen.

Am gehärteten Präparate ist das linksseitige Ovarium nur durch derberes Gefüge zu tasten. Für das Auge ist es durch die Hämatozelenkapsel verdeckt. Auf den zu diagnostischen Zwecken angelegten Flachschnitten erkennt man sofort das an den Follikeln erkenntliche Ovarialgewebe. Das Ovarium bietet alle Erscheinungen der chronischen Entzündung dar. Ein frisches corpus luteum ist nirgends zu entdecken.

Rechte Tube:

im Gegensatz zu dem dünnen linken Eileiter ist die Tube der rechten Seite ein voluminöses Gebilde, und zwar betrifft die Vergrösserung die abdominale Hälfte, die, wurstförmig aufgetrieben, etwa die Grösse eines Hühnereies erreicht. Mit der erweiterten Partie kontrastiert das dünne uterine Tubendrittel, das sich scharf von dem erweiterten Teile absetzt. Der Uebergang ist ein plötzlicher und kein allmählicher. An der Stelle dieses Ueberganges winden sich zwei tiefe Furchen spiralisch um die Tube. Die Windungen verlaufen von links nach rechts. Dreht man die Tube bei festgehaltenem uterinen Teil um 360 Grad nach rechts, so gleicht sich die spiralische Drehung aus. Die Tube ist somit im uterinen Teil um 360 Grad nach rechts

stieltorquiert. An den Ovarien und an dem Tubenteil sieht man an der ganzen Hinterfläche eine festanhaftende, braunrote Hämatozelenmembran. Innerhalb dieser Hämatozelenfläche hebt sich das abdominale Tubenende mit seinen Fimbrien deutlich ab. Es wird durch den ampullären Tubenteil ein Querschnitt gelegt, welcher die Fimbrienöffnung trifft. Der Querschnitt zeigt, dass die Auftreibung der Tube durch eine kugelige Blutmole bedingt ist, welch letztere an der antimesometralen Seite festhaftet.

Die mikroskopische Untersuchung ergiebt, dass hier die plazentare Insertionsstelle des durch Blutungen sekundär zerstörten Tubeneies zu suchen ist. Die Tubengravidität befindet sich also im Stadium des imperfekten, tubaren Abortes. Das Ostium abdominale ist offen. Die Blutung entleerte sich also aus dem rechten Fimbrientrichter, daher die an der rechten Tube haftende peritubare Hämatozelenbildung.

Das uterine Tubenlumen ist durchgängig und viel geschlängelt, aber auch hier fehlen alte Verwachsungen.

Die nebenstehenden Skizzen, die Herr Privatdozent Dr. med. Krömer anfertigte, illustrieren ohne weitere Worte den Befund.

Resumée:

Somit handelt es sich also in diesem Falle um eine Tubengravidität in einer stieltorquierten Tube. Ob die tubare Insertion des Eies infolge der Stieltorsion eingetreten ist (Gravidität sekundäre Folge) oder ob erst die durch das Ei verdikte Tube sich im Stiel torquierte (Gravidität primär), das wird sich nach Lage der Dinge nicht entscheiden lassen.

Jedenfalls aber ist es wahrscheinlicher, dass die Torsion sekundär eingetreten ist. Der Sitz der Gravidität ist ampullär. Die Torsion sitzt im Isthmus. Wäre die isthmische Torsion Ursache der gestörten Einwanderung gewesen, so müsste man erwarten, die Insertion des Eies dicht am Isthmus nahe der Torsionsstelle zu finden. Dies ist aber, wie oben dargelegt, nicht der Fall.

Küstner's Gesetz über die Stieldrehung trifft hier nicht zu: die schwangere Tube war rechts gelegen und rechtsgedreht und nicht, wie man es nach Küstner's Theorie erwarten sollte, linksgedreht.

Kommen wir zum Schlusse zu dem Ergebnis, dass die Stieldrehung bei Tubargravidität in den seltenen Fällen, die bekannt wurden, geeignet ist, zu dem gewöhnlichen Verlaufe

einer Tubarschwangerschaft noch Störungen und Komplikationen besonderer Art hervorzurufen, so muss man andererseits in Bezug auf Küstners Theorie sich auf die Feststellung beschränken, dass im Gegensatz zu der überaus grossen Anzahl der Fälle von Extrauteringravidität von gewöhnlichem Verlauf, welche veröffentlicht wurden, nur diese wenigen vorstehenden Fälle von Extrauteringravidität mit Stieltorsion bekannt wurden, und dass man aus diesen einzelnen Beispielen von Stieldrehung nicht darauf schliessen kann, ob hier etwas Gesetzmässiges zu Grunde liege oder ob gar Küstners Gesetz Bestätigung erfahren habe oder nicht. Nur das eine lässt sich wohl auf Grund der mitgeteilten Fälle mit Sicherheit behaupten, dass es sich da, wo bei einer tubaren Schwangerschaft Stieldrehung festgestellt wurde, immer um eine Gravidität der Ampulle, wenn nicht vielleicht ihres äussersten Teiles handelte. Denn gerade dieser Tubenteil ist schon unter gewöhnlichen Verhältnissen seiner anatomischen Lage halber durch eine normale Beweglichkeit in der Bauchhöhle ausgezeichnet, sodass man eine Stieldrehung einer ampullär geschwängerten Tube geradezu als pathologisch-physiologisch bezeichnen kann.

Literatur.

F. von Winckel:
Handbuch der Geburtshülfe, Bd. II, 2.

v. d. Berg:
Die Torsion von Tubentumoren. Diss. inaug. Leiden, 1900.

J. Mē. Cann:
A Case of Haematosalpinx etc. The Lancet. May. 9. 1908, Nr. 158.

Littauer:
Tubenschwangerschaft mit vollkommener Abdrehung des Eileiters. Zentralblatt für Gynäkologie 1902, S. 1406.

A. Martin:
Zeitschrift für Geburtshülfe und Gynäkologie, Bd. 24.

Eulenburg:
Realenzyklopädie, 2. Aufl. Bd. III.

Pozzi:
Quatre cas de Torsion de la trompe cystique. Revue de Gyn. Tom. IV. p. 202.

Schambacher:
Zeitschrift für Geburtshülfe und Gynäkologie, Bd. 48.

Lebenslauf.

Geboren am 22. Mai 1882 zu Friedberg in Hessen als der Sohn des praktischen Arztes Dr. med. Heinrich Weckerling daselbst und seiner Ehefrau Sophie, geb. Harbordt, besuchte ich von 1888 bis 1890 die städtische Musterschule zu Friedberg, darauf die Augustinerschule ebenda, welche ich Ostern 1901 mit dem Zeugnis der Reife zum Besuche der Universität verliess. Von Ostern 1901 bis Ostern 1902 war ich als Student der Medizin an der Academia Ludoviciana zu Giessen immatriculiert.

Darauf bezog ich bis zum Mai 1903 die Universität zu Kiel, wo ich die ärztliche Vorprüfung bestand.

Nachdem ich nunmehr bis August 1905 wieder an der Hessischen Landesuniversität als Kandidat der Medizin eingeschrieben war, bestand ich die ärztliche Prüfung am 16. Februar 1906. Bis zum 1. April 1906 widmete ich mich der Abfassung meiner Dissertation. Vom 1. April bis 31. Juli 1906 war ich in Berlin am „Kaiser und Kaiserin Friedrich-Kinderkrankenhaus" zur Ableistung des vorgeschriebenen praktischen Jahres unter Leitung des Direktors, Herrn Prof. Dr. med. Baginsky thätig.

Zum selben Zwecke befand ich mich vom 1. August bis 31. Oktober 1906 in Frankfurt, wo ich am „Hospital zum heiligen Geist" an der chirurgischen Abteilung, unter Direktion des Herrn Sanitätsrates Dr. med. Harbordt, die Funktionen eines Assistenten erfüllte. Zum Schlusse des praktischen Jahres war ich in Mainz vom 1. November 1906 ab an der Grossherzoglich Hessischen Entbindungs- und Hebammenlehranstalt unter Leitung des Herrn Geheimen Medizinalrates Dr. med. Krug.

Zum Schlusse entledige ich mich der angenehmen Pflicht, Herrn Geheimen Rat Professor Dr. med. Pfannenstiel zu Giessen für die überaus liebenswürdige Anleitung und Förderung zu vorstehender Arbeit die Gefühle herzlicher Dankbarkeit auszudrücken.

Ebenso bin ich Herrn Privatdozent Dr. med. Krömer zu Giessen zu Dank verpflichtet, insbesondere für die gütige Anfertigung der Skizzen.

Fig. 1. R. Tube. T. Torsion des isthmischen Teiles nach rechts von 360°. F. Fimbrie. H. Die Haematozelenkapsel.

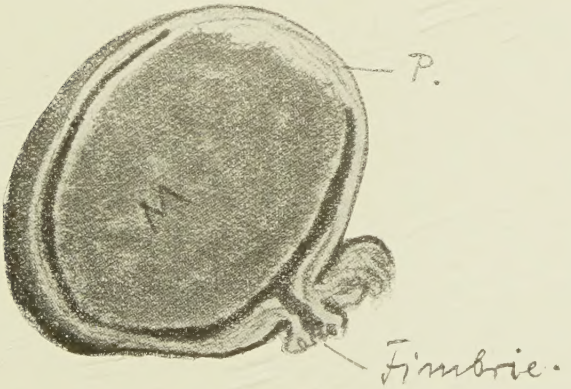

Fig. 2. Schnitt durch die Ampulle der Tube Fig. 1 in der Richtung des Pfeiles. Der Schnitt zeigt das ostium abdominale (Fimbrie), bei P. der Placentaransatz der runden Blutmole M.